Lane Medical Library

Beiträge

zur

klinischen Dignität der papillären Ovarialgeschwülste.

Inaugural-Dissertation

zur

Erlangung der Doctorwürde

der

hohen medicinischen Facultät

der

Universität Bern

vorgelegt

am 20. Juli 1898

von

Elise Troschel geb. **Schulz**
aus Cöslin.

Genehmigt auf Antrag von Herrn Prof. Dr. Müller.

Mit einer Lichtdrucktafel.

BERLIN 1898
VERLAG VON S. KARGER
KARLSTRASSE 15.

Nachdem die pathologische Anatomie als Kennzeichen der Malignität eines Tumors eine Reihe ganz bestimmter Eigenschaften angegeben hat, kann der pathologische Werth einer Neubildung im Allgemeinen ohne weiteres aus ihrem anatomisch-histologischen Bilde abgelesen werden. Nach Pfannenstiel hat die anatomische Definition der Malignität den Vorzug, dass sie in der Regel mit der klinischen Dignität der Tumoren gut übereinstimmt. Eine auffallende Ausnahme von dieser Regel scheinen die papillären Kystome des Eierstocks zu bilden, da sie gewöhnlich anatomisch als gutartig, in ihrem klinischen Verhalten aber als maligne, mindestens als auf der Grenze der Malignität stehend, bezeichnet werden. Die Erfahrung hat gezeigt, dass sie dem Organismus Gefahren bringen können, die sich aus ihrem anatomischen Bau nicht mit Nothwendigkeit folgern lassen. Abgesehen von ihrer Neigung zu doppelseitiger Entwicklung, dem Ascites und den Metastasen wirken sie schon durch ihren localen Sitz allein schädigend, sie rufen Kachexie hervor, geben Veranlassung zu Blutungen und Embolien. Auch steht ihre bedeutende Epithelproliferation in dem Verdacht, zu wirklich atypischer carcinomatöser Epithelwucherung ausarten zu können.

Vor 50 Jahren sind die papillären Eierstocksgeschwülste noch nicht als solche diagnosticirt worden. Staff Lee unterscheidet 1847 in seinem Buche „Diseases of the uterus und its appendages“ überhaupt noch nicht verschiedene Arten von Kystomen, sondern fasst sie alle unter der Diagnose Ovariandropsy zusammen; er hält diese Erkrankung an sich nicht für maligne, erwähnt aber, dass gewisse Formen eine Disposition zu maligner und zwar krebsiger Entartung und Generalisirung zeigen. Als Ursache nimmt er eine „carcinomatous diathesis“ an: „when the ovaries are diseased in women, who have not the

carcinomatous diathesis, they are free from malignant deposit in their tissues."

In Köhlers „Krebs- und Scheinkrebskrankheiten des Menschen" 1853 finden wir die auf die Litteratur der letzten Jahre bezügliche Bemerkung: „die Ovarialgeschwülste werden entweder als Krebs betrachtet, oder sie gehen auf in der allgemeinen Diagnose „Eierstockswassersucht". Erst 1854 beschreibt Förster in seinem Lehrbuch der pathologischen Anatomie unter der Ueberschrift Cystosarkom Cysten, die auf ihrer Innenfläche fibröse papilläre Wucherungen haben. Er fügt hinzu: „die Geschwülste sind selten, erreichen nie den Umfang der vorigen (alveoläre Cystoide) und sind bald hydropische Graaf'sche Follikel, bald Neubildungen."

Günsburg hält die unebenen, höckerigen, schwieligen Ablagerungen in den Scheidewänden der zusammengesetzten Cysten als aus Zellenfasern des Krebses gebildet und führt neben dem Zellenkrebs diese Cysten mit Faserbildungen als Zellenschalenkrebs auf, es ist anzunehmen, dass die Cysten mit papillären Wucherungen an ihrer Innenfläche mit unter diese Diagnose gefallen sind.

Einen wesentlichen Fortschritt macht die Kenntniss der Ovarientumoren, nachdem seit 1858 durch Spencer Wells' ermuthigendes Beispiel die Ovariotomie in Deutschland allgemeiner geübt wurde und die pathologische Untersuchung sich nicht mehr wie früher hauptsächlich auf die durch die Section gewonnenen Ergebnisse beschränken musste.

In Klob's „Pathologische Anatomie der weiblichen Sexualorgane" sind ausser den wuchernden papillären Excrescenzen an der Cystenwand frei in die Bauchhöhle hineinragende dendritische Wucherungen beschrieben, „die an ihrer Basis die Reste der durchbrochenen und zur Schrumpfung veranlassten Cystenwand erkennen lassen". Hiermit ist eine wesentliche Tendenz des Wachsthums der papillären Wucherungen der Cystenwände erkannt und ausgesprochen; die Frage nach der Malignität wird von Klob nicht berührt.

Obwohl unter den im Jahre 1866 von Spencer Wells veröffentlichten Fällen von Ovariotomie ohne Zweifel einige papilläre Gebilde als Carcinom bezeichnet worden sind, so sind ihre specifischen Eigenschaften doch so deutlich aufgefallen, dass Waldeyer diese Geschwulstspecies als „Kystoma proliferum papillare" von den übrigen „Kystoma proliferum glandulare"

absonderte. Bald darauf waren auch die reinen Oberflächenpapillome bekannt geworden, den ersten Fall, in welchem grössere Papillome auf der Aussenfläche der Ovarien ohne Kystombildung sich entwickelten, haben Gusserow und Eberth 1868 beschrieben.

Olshausen scheidet die papillären Kystome mit Flimmerepithelien von den übrigen als papilläre Kystome par excellence, die von v. Velits als Flimmerpapillärkystome bezeichnet werden.

Bei der grossen anatomischen Polymorphie und dem äusserst mannigfaltigen klinischen Verhalten aller dieser papillomatösen Gebilde ist es nur erklärlich, dass ihre grössere oder geringere Verwandtschaft zur einfachen Follikularcyste oder zum Carcinom bis in die neueste Zeit Gegenstand der auseinandergehendsten Meinungen geworden ist. Die meisten Autoren stimmen darin überein, dass sie zu den malignen Tumoren gezählt werden müssten.

Marchand nennt sie prognostisch ungünstiger als die Adenokystome, Birch-Hirschfeld betont ihre nahe Beziehung zum Carcinom, Olshausen sagt: „sie scheinen nicht diejenige benigne Natur zu haben, die wir den Papillomen sonst zu vindiciren pflegen. Sie scheinen sich in Bezug auf ihre Disseminationsfähigkeit und das Uebergreifen in die Contiguität der Gewebe den Carcinomen zu nähern, und auch das mit den malignen Geschwülsten der Bauchhöhle gemein zu haben, dass sie leicht Ascites oder Peritonitis hervorrufen.“ Coblenz stellt betreffs der Behandlung aller Adenokystomformen die exquisit papillären Kystome als eine Gruppe auf, die wegen Gefahr der Infection des Peritoneums eine ganz schleunige Exstirpation indiciren; an anderer Stelle führt er aus: „Die papillären Wucherungen der Wandungsinnenfläche sind in jeder Hinsicht den echten Schleimhautpapillomen gleich zu schätzen und bedingen den ausgesprochen maligneren Character der Kystoma papillaria, besonders in Ansehung der secundär oft sehr frühzeitig schon eintretenden Vorgänge als:

1. Durchbruch der Cystenwandungen mit Transplantation der Papillome zunächst als solcher in den peritonealen Lymphraum.

2. Generalisirung durch Metastasenbildung von Adenoma cylindro cellulare.

3. Degenerationen zu Adenoma polyposum und vor allem zu Carcinomen.“

Die üppige Papillenwucherung betont auch Winternitz als Zeichen der Malignität: „Man kann geradezu den Satz aufstellen, je üppiger die Wucherung und die Epithelproduction, desto maligner die Geschwulst.“ Für unvermeidlich hält er die Dissemination der papillären Wucherungen auf dem Peritoneum, wenn einmal die Cystenwand durchbrochen ist.

Cohn kommt in seiner Statistik aus der Strassburger Klinik nur dadurch zu einer erschreckend grossen Anzahl der malignen Tumoren, dass er die papillären Geschwülste ihnen eingereiht hat.

Jung und Gessner betonen ebenfalls ihre Malignität, ersterer der Metastasen wegen, „die grosse Neigung zu bösartiger Degeneration haben, während in der primären Geschwulst der Character der Gutartigkeit noch erhalten ist,“ letzterer in Bezug auf die Vorliebe dieser Erkrankung, gleichzeitig oder nacheinander in beiden Ovarien aufzutreten.

Auch Pfannenstiel spricht sich in seiner Arbeit „die Erkrankungen des Eierstocks und des Nebeneierstocks für die Bösartigkeit der Cystoma proliferum papillare“ aus. „Vor allem aber wird die Gutartigkeit des papillären serösen Cystadenoms dadurch stark beeinträchtigt, dass sich beiläufig in etwa 13,3 pCt. der Fälle peritoneale Geschwulstimplantationen entwickeln.“

Dass trotz dieser angeführten Uebereinstimmung so vieler Autoren die papillären Tumoren des Ovariums dennoch keinen bestimmten Platz in der klinischen Werthschätzung haben, beweisen die bekannt gewordenen entgegengesetzten Meinungen und Erfahrungen.

Braun und Thornton beschreiben Fälle von Rupturen papillärer Cysten, die ohne Einfluss aufs Peritoneum geblieben sind und bei denen die Kranken nach doppelter Ovariotomie vollständig genesen sind. Thornton beschreibt auch einen Fall mit zahlreichen papillären Wucherungen auf dem Peritoneum mit ebenfalls günstigem Ausgang.

Lomer berichtet über ein Papillom der Ovarien mit ausgedehnten Metastasen, bei welchem die Patientin bis jetzt 4 1/2 Jahr, und Flaischlen einen ähnlichen Fall, in dem die Patientin seit der Operation vor 11 Jahren gesund ist.

Braun bemerkt in seinem Lehrbuch der Gynaekologie 1881: „Ich habe einen Durchbruch eines papillären Kystoms mit Entleerung des an Cholestearinkrystallen sehr reichen Inhaltes in die Bauchhöhle ein Mal beobachtet, wo nach Paracentesis

abdominis grosse Mengen glänzender, schillernder, gelbgrüner Flüssigkeit entleert und einige Wochen später die Exstirpation zweier papillärer Kystome mit Einschluss des perforirten wahrgenommen wurde, worauf vollständige Genesung folgte."

Mit der Ansicht Olshausen's und Gessner's von der gewöhnlichen Doppelseitigkeit der papillären Kystome tritt Cohn in Widerspruch, der unter 44 exstirpirten papillären Tumoren nur 16 doppelseitige fand, ebenso kann er den von Olshausen und Marchand betonten subserösen Sitz nicht bestätigen, da er in seinen 44 Fällen nur 4 mal eine intraligamentäre Entwicklung constatiren konnte. Das Cohn'sche Resultat, dass jeder sechste Tumor bösartig sei, konnte nur durch Hinzuziehung der papillären Tumoren gewonnen werden, Freund macht demgegenüber die Erfahrungen anderer Operateure geltend, die zu viel geringeren Procentsätzen gelangt sind, sowie die Beobachtungen der pathologischen Anatomen am Seciertisch.

Pfannenstiel hebt ausdrücklich hervor, dass nicht jedes Cystadenom mit Oberflächenpapillen mit Nothwendigkeit zur Bildung von Metastasen führen muss und führt einen eigenen und einen von Pye-Smith beobachteten Fall an, in welchem trotz abgelöster, im Ascites schwimmender, vollkommen lebender, frischer Papillen das Peritoneum frei von Metastasen war.

Wie aus den bisher angeführten Meinungen hervorgeht, waren es besonders die peritonealen Metastasen, welche die papillären Eierstocksgeschwülste als bösartig verdächtigt haben, und zwar so, dass in ihrem Vorhandensein eine Contraindication gegen die Operation gegeben war. Diese sekundären Papillome erfahren 1889 von Freund in seiner Monographie „Ueber die Behandlung bösartiger Eierstocksgeschwülste" eine eingehende Würdigung.

Freund unterscheidet von den gewöhnlichen Metastasen, die entweder durch regionäre Weiterverbreitung des primären Tumors oder auf dem Wege der Blut- oder Lymphbahnen entstehen, eine andere Art von Metastasen, die er Implantationen nennt, und die dadurch zustande kommen, dass abgebröckelte Theile der primären Geschwulst sich auf dem Peritoneum ansiedeln. Anatomisch wie klinisch verhalten sie sich anders als die gewöhnlichen Metastasen. „Einige Male war bei mehrfachen späteren Untersuchungen nachweisbar, dass diese Stellen schrumpften und sich abflachten, niemals, dass sich aus ihnen neue Geschwülste entwickelten, nachdem einmal der erste Tumor-

knoten entfernt war. In einem Falle aber habe ich diese Stellen bei Gelegenheit der zweiten an derselben Person ausgeführten Operation direct gesehen; sie präsentirten sich als flache sehnige Erhebungen mit eingesprengten Fettablagerungen".

Die Möglichkeit des Zerfalls und Schwundes dieser Peritonealpapillome wird auch von Bland Sutton vertreten. Derselbe beschreibt eine papilläre Geschwulst im Peritoneum, die auf dem Bauchfellüberzug des Beckens zahlreiche warzige Erhebungen hervorgebracht hatte, welche von einer dicken Epithellage überzogen waren und leicht bluteten. Verfasser bemerkt dazu, dass die mikroskopische Untersuchung der in der Bauchhöhle reichlich vorhandenen Flüssigkeit auf die Annahme einer Krebsgeschwulst geführt haben würde, während die nach der Entfernung eingetretene Heilung, sowie ähnliche von ihm gemachte Erfahrungen dafür sprechen, dass nach der Entfernung der primären Zottengeschwulst die kleinen sekundären Warzen des Bauchfells ebenso einer Rückbildung anheimfallen, wie dies häufig an Warzen der Haut beobachtet wird.

Pfannenstiel weist auf einen Fall von Meinert hin, der von einer achtjährigen Dauerheilung trotz zurückgelassener Implantationen berichtet. R. Emanuel bemerkt in einer Arbeit „Ueber maligne Ovarialtumoren mit Bildung von Primordialeiern" „die Implantationsmetastasen sollen ganz ungefährlich sein, nicht zur Weiterentwicklung, dagegen zur Atrophie neigen und eine vollständige Wiederherstellung der Kranken bei Radicalentfernung des primären Tumors nicht ausschliessen".

Liebreich bringt 1895 in seiner Inaug.-Dissertation einen weiteren Beleg für diese Annahme. Er führt eine von Bumm an derselben Person 3 Mal ausgeführte Operation an. Bei der zweiten Laparotomie war das Peritoneum mit Papillen besät, bei der dritten Operation glatt, ohne Papillen.

Da trotz dieser Thatsachen Pfannenstiel 1898 noch die Ansicht ausgesprochen hat, dass die klinische Bedeutung der peritonealen Papillome noch nicht völlig aufgeklärt sei, so wird eine Veröffentlichung von neuerdings beobachteten Fällen nicht überflüssig erscheinen.

Durch die Güte des Herrn Dr. Mackenrodt bin ich in der Lage, aus dem Material seiner Klinik über 3 Fälle von Papilloma ovarii zu berichten:

I. Fall. Frau Dorothea G., 49 Jahre alt, Müllerswittwe, hat in einigen Wochen eine rapide Zunahme des Leibesumfanges

bemerkt; wegen der dadurch verursachten Beschwerden beim Arbeiten sucht sie die Klinik auf. Es werden zwei ca. mannskopfgrosse, vom Netz überlagerte cystische Geschwülste diagnosticirt, die hinter dem Uterus liegen und mit ihm in strangförmiger Verbindung stehen. Beide werden am 26. October 1895 sammt den Adnexen durch die Laparotomie entfernt. Der linke der beiden Tumoren zeigt schon äusserlich einen vielkammerigen Bau, indem zahlreiche Tochtercysten die Oberfläche vorbuchten. Im Uebrigen ist die Oberfläche vollständig glatt, die Tube etwas verdickt, ca. 12 cm lang, das Infundibulum breit offen, auf den Falten des Infundibulums sitzt eine knotenförmige, haselnussgrosse Geschwulst, die äusserlich den Bau eines Papilloms zeigt und unzweifelhaft von der Tubenschleimhaut ausgegangen ist. Die Oberfläche der verdickten Tube ist vom Peritoneum glatt überzogen, es präsentiren sich jedoch perlschnurartig angeordnet eine Reihe von spindelförmigen Verdickungen, welche durch im Innern der Tube sitzende kleine Geschwülste bedingt sind, die sich auf dem Durchschnitt als nicht papillare Erhebungen erweisen.

Die Tube ist als ein Rest in einer Länge von 4—5 cm erhalten, das Fimbrienende ausgebuchtet, trägt den oben beschriebenen Papillomknoten. Nahe dem Infundibulum ist die Wand durch einen im Innern gelegenen, mehr als kirschkerngrossen Knoten ausgebuchtet.

An der inneren Oberfläche sind zahlreiche, vorspringende Leisten, fast sämmtlich mit Papillen bedeckt, zu sehen, sowie auch die gesammte Innenfläche dieser grösseren Cyste von mehr oder weniger entwickelten Papillen bedeckt ist. Einzelne erscheinen mit Papillen ganz ausgefüllt. Die rechte Cyste ist kleiner als die linke und nur einkammerig, äusserlich glatt, auf der Innenfläche ganz mit niedrigen, theils himbeerförmigen Papillenknoten bedeckt.

An der Basis der Geschwulst ist noch ein Stück anscheinend wenig veränderter Eierstockssubstanz vorhanden, auf deren Oberfläche sich ein, frei in die Bauchhöhle ragender, ca. 1 cm grosser papillomatöser Knoten entwickelt hat. Auf dem Durchschnitt des Ovarialrestes erscheinen noch gesunde Follikel.

Das Beckenperitoneum ist mit zahlreichen kleineren und grösseren Papillommetastasen bedeckt.

Nach glatter Rekonvalescenz verlässt die Patientin am 18. November die Klinik mit vorzüglichem Befinden und die

letzte Untersuchung im Juni 1898 ergab einen völlig zufriedenstellenden Befund.

2. Fall. Die 24jährige, früher immer gesunde Wally Sch. hat seit kurzer Zeit Schmerzen in der rechten Seite und Fluor. Die Untersuchung ergiebt: Links neben dem Uterus ist ein prallelastischer, über kindskopfgrosser Ovarialtumor fühlbar, der links die Bauchdecken vorbuchtet und auch das Scheidengewölbe nach unten drängt. Nach Exstirpation per laparotomiam tritt Genesung ein, so dass Patientin am 21. März 1898 entlassen werden kann.

Der Tumor erweist sich als eine äusserlich von einzelnen Adhäsionsresten bedeckte, im übrigen mit einer glatten Oberfläche versehene Geschwulst von der angegebenen Grösse, über welche die in ihrer Länge normale, sonst aber bis zur Kleinfingerstärke verdickte Tube hinwegzieht. Die Mesosalpinx ist noch auffallend ausgeprägt. Die Tubenwandungen erscheinen nicht wie im vorigen Falle knotenförmig, sondern mehr gleichmässig verdickt. Auf dem Durchschnitt ergiebt sich, dass der Tumor eine einkammrige Cyste ist. Ungefähr über der Mitte verläuft eine scharfe Leiste, die die Geschwulst in einen grösseren und einen kleineren Abschnitt theilt.

Während der eine Abschnitt von zahlreichen, theils niedrigen, theils hohen Papillomen bedeckt ist, ist der andere vollständig glattwandig und nur auf der dem Leistenrande zugewandten Seite von einigen spärlichen kleinen Papillen bedekt. Es hat also die Geschwulst aus zwei Kammern bestanden, von denen die eine von Papillomen erfüllt war, die andere eine gewöhnliche glattwandige Ovarialcyste darstellte.

3. Fall. Frau F., Droschkenkutscherfrau aus Weissensee. 45 J. alt. Aufgenommen am 14. November 1893. Anamnese: Grosse, sehr abgemagerte, schwächliche Frau, deren Leibesumfang ausserordentlich hervortritt. Als Kind soll Malaria überstanden worden sein. Seit dem 18. Jahre litt Patientin an Chlorose und ist unregelmässig mit postponirendem Typus menstruirt gewesen. Patientin hat vor der Ehe einmal geboren, während ihrer 14jährigen Ehe aber keine Geburt und keinen Abort durchgemacht. Seit $1\,^3/_4$ Jahren hat Patientin, die in den letzten Jahren schon über allmähliche Zunahme des Leibes zu klagen hatte, eine auffallende Abmagerung und rapide Zunahme des Leibesumfanges bemerkt. Seit einigen Wochen ist sie bettlägerig uud wegen Peritonealcarcinom in ärztlicher Behandlung. Die

Untersuchung ergiebt, dass der Uterus nach links in den linken Beckenwinkel gedrängt und beträchtlich in die Länge gezogen ist durch einen grossen, rechtsseitigen cystischen Tumor, dessen Palpation nicht überall gleiche Resistenz ergiebt, ausserdem ist über dem Tumor durch die gewöhnlichen Untersuchungsmethoden Ascites nachzuweisen. Da die Malignität des Tumors zwar wahrscheinlich, aber nicht mit Sicherheit zu beweisen ist, so wird die Probelaparotomie ausgeführt. Nach Eröffnung der Bauchhöhle fliessen einige Liter Ascites ab, und es wird sodann der Tumor durch Punction verkleinert. Es ergiebt sich, dass es sich um eine einkammerige Cyste handelt, die nach Abfluss der Flüssigkeit ganz collabirt ist. Es bestehen zahlreiche Verwachsungen der Cystenoberfläche sowohl mit der Bauchwand als auch mit dem Netz und den Därmen. Die frei sichtbare Bauchwand ist mit metastatischen Knötchen bedeckt, welche makroskopisch als Carcinom imponiren. Ebenso finden sich nach Lösung des Netzes vom Tumor auf den Darmschlingen zahlreiche papilläre Excrescenzen, welche zweifellos Geschwulstmetastasen sind. Die Cyste selbst ist an einer Stelle nahe dem Stiel nach der Bauchhöhle zu von papillären Excrescenzen durchbrochen, welche das geschaffene Loch nur oberflächlich durch Composition verschliessen, für eine stumpfe Klemme aber ohne weiteres die Passage in das Cysteninnere frei lassen. Obwohl die Malignität wahrscheinlich, so wird dennoch aus technischen Gründen die Cyste abgetragen. Sie ist vom rechten Ovarium ausgegangen. Das linke Ovarium erscheint klein und atrophisch und an der Oberfläche von einem der Involution entsprechenden Aussehen. Bei dem miserablen Puls der Patientin wird im Interesse schleuniger Beendigung der Operation auf die Abtragung des linken Ovariums verzichtet. Die Reconvalescenz ist von geringer zeitweiliger Temperatursteigerung abgesehen im Grossen und Ganzen glatt verlaufen.

Beschreibung des Tumors. Die Cyste hat seinerzeit ca. einen Wassereimer voll Flüssigkeit enthalten. Ihre Oberfläche ist glatt bis auf die Stellen, an denen adhärente Därme oder Netzpartien gelöst sind. Einzelne Knoten solideren Characters ragen über die Oberfläche vor und sind bedingt durch die Anhäufung kleiner Cysten an umschriebenen Stellen der Wand. Die Tube erstreckt sich vom Stiel aus über die kleinere Hälfte des ganzen Tumors und ist bis zu einer Länge von mehr als 30 cm ausgezogen, am Fimbrienende offen, mit einem sekundären Tubenostium versehen.

Die Gefässversorgung des Stieles ist keine gar zu reichliche. Nachdem die Cyste geöffnet ist, zeigt sich, dass sie ziemlich genau durch eine 0,5 bis 2 cm hohe scharfe Leiste in zwei mit einander in breiter offener Communication stehende Hälften, getheilt ist. Während die eine Hälfte, die der Bauchwand zugekehrt war, von zahllosen dicht bei einander stehenden niedrigen papillomatösen Wucherungen erfüllt ist, zeigt die andere Hälfte der Geschwulst, die dem Becken zugekehrt ist, eine meist ganz glatte Wandung, welche nur vereinzelt von kleinen soliden Papillomherden besetzt ist. Ueber der Stielinsertion erscheint die Wand gerade unter der darüber hinziehenden Leiste mehr als faustdick. Ein Einschnitt an der Stelle zeigt, dass hier in der Cystenwand eine kleinere Cyste eingelagert ist, die dicht und ganz und gar mit Papillomen ausgefüllt erscheint.

Am 2. August 1894 sucht Patientin die Klinik wieder auf. Es besteht Hydrops, der Leib ist beträchtlich geschwollen, durch Punction werden 200 cbm gelblicher eiweisshaltiger Flüssigkeit entleert. Am 10. October muss die Punction wegen Athmungsbeschwerden wiederholt werden. Die Kachexie hat entschieden nachgelassen, der Appetit hat sich gebessert. Am 8. Juni 1895 wird die Punction zum letzten Mal wiederholt. Bei der combinirten Untersuchung fühlt man namentlich im hinteren Scheidengewölbe Resistenzen, welche mit den bei der Operation constatirten Geschwulstmetastasen in Beziehung gebracht werden. Bis zum December 1895 stellt sich Patientin nicht mehr vor, weil ihr Wohlbefinden unerwartet befriedigende Fortschritte gemacht hat. Am 10. December 1895 erschien Patientin in der Sprechstunde mit der Klage, dass die Scheide vorgefallen sei und dass sie Stuhl nur sehr schwierig und nur mit Hülfe von Eingüssen, die ihr die Hebeamme besorgte, erzielen könne. Im Uebrigen fühlte sich Patientin gesund und hatte, da ihr Mann inzwischen im Irrenhause verstorben war, eine Stelle als Wirthschafterin angetreten. Die Untersuchung ergiebt, dass das hintere Scheidengewölbe von einem faustgrossen Tumor eingenommen wird, der aus der weiten Rima herausragt mit der daran hängenden Mastdarmwand. Der Uterus ist gegen die Symphyse gedrängt, hinter dem Uterus liegt ein Tumor, der fast mannskopfgross von prall elastischer Consistenz ist und sich leicht höckrig anfühlt.

Diagnose: Prolaps. vaginae posterior. Rectocele vaginalis. Kystoma ovarii sinistra. Auf Grund des früher entfernten

Papilloma ovarii dextri wird angenommen, dass es sich um ein linksseitiges Ovarialpapillom handelt. Der Patientin wird die Operation vorgeschlagen; da sie aber die Laparotomie entschieden verweigert, so muss der Tumor von der Scheide aus entfernt werden. Der hintere Douglas wird in der Weise eröffnet, dass das Scheidengewölbe durch einen Kreuzschnitt durchtrennt und das sich vorwölbende Peritoneum quer durchschnitten wird. Hierdurch ist eine Oeffnung geschaffen, die dem Eintritt der ganzen Hand in die Bauchhöhle kein Hinderniss entgegensetzt. Der Tumor wird in seiner bläulich weissen Farbe in der Wunde sichtbar. Die linke Hand wird in die Bauchhöhle eingeführt, um mit Unterstützung der rechten Hand, die von den Bauchdecken her den Tumor ins kleine Becken drückt, ihn von seinen Verwachsungen mit dem Peritoneum und dem Darm zu lösen. Sodann wird der Tumor punctirt, nach Abfluss des Inhalts die collabirte Cyste mitsammt der Tube hervorgezogen, leicht gestielt und am Uterushorn abgetragen. Nunmehr wird durch Specula und Seitenhebel die Scheidenbauchwunde auseinander gezogen und die Bauchhöhle ausgiebig dem Auge zugängig gemacht. Dünndarmschlingen als auch die Flexura sigmoidea, sowie das Coecum werden sichtbar und hervorgezogen, das Peritoneum der vorderen Beckenwand durch die äussere Hand in die Wunde hineingedrückt und besichtigt; nirgends aber, weder auf den Darmschlingen noch auf dem Peritoneum der Bauch- und Beckenwand ist eine Spur von den gerade im Becken bei der ersten Operation zahlreich gefundenen Papillomen zu bemerken. Einzelne weisslich, strahlig aussehende umschriebene Stellen des Peritoneums können nicht mehr mit Sicherheit als der Sitz früherer papillomatöser Metastasen betrachtet werden. Es ist dies ebenso auffallend, wie der Umstand, dass auch nach Eröffnung der Bauchhöhle keine Spur Ascites abgeflossen ist. Nunmehr wird das Peritoneum des Douglas bis auf eine $1^1/_2$ cm grosse Oeffnung geschlossen und diese Oeffnung mit einem Jodoformgazedrain austamponirt. Die prolabirte hintere Scheidenwand wird umfänglich in typischer Weise durch Kolporrhaphie verkleinert. Verlauf ganz glatt.

Der Tumor ist eine überall glattwandige, aussen nur durch zarte Adhäsionsfäden unterbrochene einkammerige Cyste, die nirgends Spuren papillärer Wucherung zeigt. Es ist eine gewöhnliche glattwandige Ovarialcyste. Die Patientin, die nach

dieser letzten Operation bis jetzt unter beständiger Beobachtung gewesen ist, hat sich eines ausgezeichneten Befindens erfreut. Am 16. Juni 1898 stellte sie sich wieder vor. Der Uterus war der Involution entsprechend atrophirt, in normaler Lage, die Scheide eng, der Leib schlaff, collabiert, keine Spur von Verwachsungen nachweisbar.

Während die beiden ersten Fälle schon durch ihren Ausgang in vollständige Heilung für eine geringere Malignität der papillären Ovarialkystome sprechen, ist der dritte Fall von besonderem Interesse. Alle Symptome, durch die diese Geschwulstspecies in den Verdacht einer hochgradigen Bösartigkeit gekommen sind, finden sich hier vereinigt. Das elende Befinden der Patientin, die Kachexie, der Ascites, die fühlbaren knolligen Metastasen auf dem Peritoneum geben Anlass, die Diagnose auf Carcinom zu stellen und die Prognose für infaust zu halten. Wider Erwarten kommt die Patientin zur Genesung und erfreut sich jahrelang eines vollständigen Wohlbefindens, das nur durch die von dem Ascites hervorgerufenen Beschwerden unterbrochen wird. Dann aber ruft die Erkrankung des andern Ovariums die zu Anfang bestandene pessimistische Auffassung wieder wach, bis die zweite Operation wiederum ein erfreuliches ungeahntes Resultat ergiebt. Die bei der ersten Operation konstatirten Metastasen auf den Därmen und dem Peritoneum sind verschwunden, an ihrer Stelle zeigen sich umschriebene strahlige Narbenflecken, wie sie auch von Freund, Bumm und Winternitz beschrieben worden sind. Sie haben sich andern papillomatösen Gebilden z. B. den Warzen der Hornhaut völlig analog gezeigt und sind der Atrophie anheimgefallen. Mit ihrer Rückbildung ist eine Abnahme des Ascites einhergegangen, von dem bei der letzten Operation ebensowenig etwas zu bemerken ist. In dem Tumor des rechten Ovariums wird natürlich zunächst ein papilläres Kystom vermuthet. Er erwies sich aber als eine gewöhnliche Cyste, die ohne die geringsten Spuren von papillärer Wucherung einen ursächlichen Zusammenhang mit der ersten Erkrankung nicht mit Nothwendigkeit folgern lässt. Im Gegentheil, das Studium des ersten Tumors lehrt, wie trotz des gemeinsamen Mutterbodens und der gleichen Ernährungsquelle das Feld, auf dem papillomatöse Wucherungen gedeihen, von seiner nächsten Umgebung scharf abgegrenzt sein kann. Die erwähnte Leiste innerhalb der grossen Cyste ist offenbar ein Rest einer früheren Cystenwand. Wie das stereoskopische Bild zeigt, theilt

sie den Tumor in zwei Theile von sehr verschiedenem Aussehen. Links von ihr spriessen üppige Papillome auf, die rechte Seite ist nahezu glatt, die wenigen kleinen Papillenherde sind offenbar erst nach Zerstörung der Wandung dorthinüber verpflanzt worden. Es haben also hier in einer Hauptcystenwand zwei Tochtercysten von verschiedenem Bau längere Zeit neben einander bestanden. Mikroskopisch ergeben sich keine von übrigen Befunden abweichende Momente.

Diese Thatsachen rechtfertigen neben den aus der Literatur angeführten Fällen zur Genüge ein weniger skeptisches Verhalten den papillären Ovarialkystomen gegenüber und ermuthigen selbst bei umfänglichen Metastasen zur Operation. Der Umstand, dass das zweite Ovarium später nicht papillomatös, sondern rein cystisch erkrankte, bestätigt Cohn's Beobachtung, dass die Doppelseitigkeit der Papillome wohl doch nicht die Regel bildet, sondern lässt es wünschenswerth erscheinen, lieber, wie es bei gewöhnlichen Cysten üblich ist, die Nothwendigkeit einer zweiten Operation zu riskiren, als, wie es in letzter Zeit vielfach geschieht, bei Papillom des einen Ovariums sofort auch das andere makroskopisch noch unveränderte Ovarium mit zu entfernen, zumal wenn es sich um Frauen handelt, denen an der Erhaltung ihrer Geschlechtsfunctionen gelegen ist. Auch auf die Wahl der Art des operativen Eingriffes liefert unser 3. Fall einen bemerkenswerthen Hinweis. Die Patientin verweigerte den Bauchschnitt, folglich war man auf die vaginale Exstirpation angewiesen. Die Thatsache, dass von der Vagina aus die Därme, sowie das Peritoneum der vorderen und seitlichen Beckenwand vollständig inspicirt werden konnten, widerlegt die Ansicht, dass die vaginale Operation ein Tappen im Dunkeln sei, und der ungestörte Verlauf der Wundheilung ist ein Beweis mehr dafür, dass für die Herausschaffung selbst grösserer Cysten aus dem Becken in geeigneten Fällen der vaginale Weg, namentlich durch den hinteren Douglas, mit dem abdominalen erfolgreich concurriren kann.

Literatur.

1. Coblenz, das Ovarialpapillom in pathologisch-anatomischer und histogenetischer Beziehung. Virchow's Archiv, 1880.
2. Coblenz, Zur Genese und Entwicklung von Kystomen im Bereich der innern weiblichen Sexualorgane. Virchow's Archiv, 1881.
3. Dührssen, Gynaekol. Jahresbericht, 1889.
4. Flaischlen, Zur Lehre von der Entwicklung des pap. Cystoms etc. Zeitschr. f. Geburtsh. u. Gynaek., VII.

Derselbe, Discussion zu Kalisch: Wiederholte Laparotomie. Bericht d. Gesellsch. f. Geburtsh. u. Gynaek., 1898.
5. Gessner, Papilläre Ovarialtumoren. Zeitschr. f. Geburtsh. u. Gynaek., Bd. 34.
6. Jung, Inaug.-Diss., 1896.
7. Klob, Path. Anat. d. weibl. Sexualorgane, 1864.
8. Liebreich, Inaug.-Diss., 1895.
9. Marchand, Beiträge zur Kenntniss der Ovarientumoren. Habilitationsschrift, Halle.
10. Olshausen. Die Krankheiten der Ovarien, 1879.
11. Pfannenstiel, Die Erkrankungen des Eierstocks und des Nebeneierstocks, 1898.
12. Schönfeldt, Inaug.-Diss., 1891.
13. Stratz, Die Geschwülste der Eierstöcke.
14. Thornton, Papilloma bearing ovarian cysts. Med. Times, 1881.
15. Winternitz, Inaug.-Diss., Tüb., 1888.

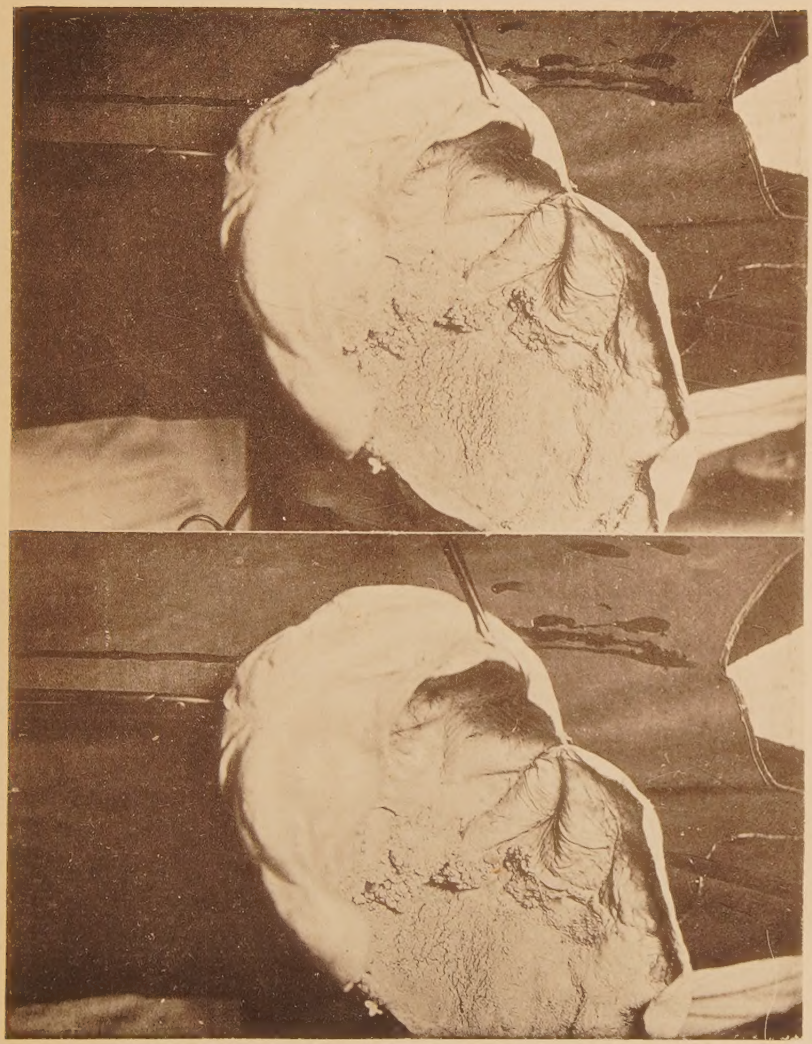

Lebenslauf

der

Frau Elise Troschel geb. Schulz.

Am 15. Juni 1869 wurde ich zu Cöslin geboren. Ich besuchte zunächst die Bürgerschule meiner Heimathsstadt, darauf eine höhere Mädchenschule zu Berlin, dann das Königliche Lehrerinnenseminar daselbst, an welchem ich im März 1888 das Examen als wissenschaftliche und Turn-Lehrerin bestand. Die folgenden Jahre war ich als Lehrerin und Erzieherin thätig. 1892 nahm ich einige Monate in einem Berliner Krankenhause an einem Kursus für Krankenpflege Theil. Vom Herbst desselben Jahres an widmete ich mich vollständig der Vorbereitung zum Studium der Medicin. Da in Deutschland noch kein Mädchen-Gymnasium existirte, war ich darauf angewiesen, mich privatim in den Gymnasialfächern unterrichten zu lassen. Ostern 1893 wurde ich an der medicinischen Fakultät zu Zürich immatrikulirt. Ein Jahr später bestand ich daselbst die Maturitätsprüfung und im October 1894 die naturwissenschaftliche Prüfung. Während des Winter-Semesters 1894|95 studirte ich ebenfalls in Zürich. Da ich mich im Sommer 1895 in Berlin verheirathete, versuchte ich mein Studium dort fortzusetzen. Ich erhielt zwar nicht die Erlaubniss, an der Berliner Universität medicinische Vorlesungen zu besuchen, hatte aber durch die Güte des Herrn Prof. Dr. Hansemann Gelegenheit, an einem Sectionskursus und einem Repetitorium der pathologischen Anatomie im pathologischen Institut des Krankenhauses am Friedrichshain theilzunehmen.

Im October 1895 bestand ich in Zürich die anatomisch-physiologische Prüfung und studirte noch ein Semester in Zürich. Nachdem mit dem Winter-Semester 1896|97 auch von medicinischen Fakultäten in Deutschland Frauen als Hörerinnen zugelassen wurden, studirte ich noch je ein Semester in Halle, Greifswald und Berlin.

Zur Doctorpromotion in Preussen konnte ich indessen die ministerielle Genehmigung nicht erreichen, obwohl die Fakultäten zu Halle und Greifswald mein diesbezügliches Gesuch beim Minister befürwortet hatten. Während meiner Studienzeit hörte ich die Vorlesungen folgender Herren Professoren und Docenten:

In Zürich:

Abeljanz, Dodel, Eichhorst, Felix, Gaule, Goll, Kleiner, Krönlein, Lang, Ribbert, Standfuss, Stöhr, Werner, Wyder.

In Halle:

v. Bramann, Eberth, Fehling, Harnack, Weber.

In Greifswald:

Helferich, Mosler, Pernice, v. Preuschen, Schirmer. Schulz.

In Berlin:

Hansemann, Rubner, Schöler.

Allen diesen hochverehrten Lehrern spreche ich meinen ehrerbietigen Dank aus, ebenso danke ich Herrn Dr. Mackenrodt für die Ueberlassung des Materials zu dieser Arbeit und für die freundliche Unterstützung bei derselben.

Schliesslich kann ich es nicht unterlassen, ganz besonders meinen Dank der Universität Zürich auszudrücken, die mir nicht nur ihre Thore geöffnet, gleiche Rechte mit den Schweizer Studenten gewährt, sondern sogar ohne Rücksicht auf meine Nationalität mich durch Stipendien auf's Thatkräftigste unterstützt hat.